

САМООБСЛЕДОВАНИЕ МОЛОЧНЫХ ЖЕЛЕЗ

Обследование лучше проводить в один и тот же день менструального цикла, так как в течение месяца происходят изменения размера и структуры груди. Самое подходящее время – на 5-6 день от начала менструаций, а при наступлении менопаузы – в один и тот же день каждого календарного месяца. Проводите у себя обследование ежемесячно, но не чаще, иначе изменения могут всякий раз быть слишком незначительными, чтобы Вы их заметили. Проводите обследование при хорошем освещении.

Приступая к самообследованию, постарайтесь успокоиться и расслабиться. Относитесь к этому как к обычной гигиенической процедуре. Помните, что большинство обнаруженных в молочной железе изменений являются доброкачественными.

Обследование состоит из 6 этапов, но при правильной и последовательной организации занимает немного времени.

Первый этап: осмотр белья

Незначительные выделения из соска могут оставаться незамеченными на его поверхности, но оставлять следы на бюстгалтере. Поэтому необходимо тщательно осмотреть лифчик: нет ли на нем следов выделения из соска в виде кровянистых, бурых, зеленоватых или желтоватых пятен, корок.

Второй этап: общий вид желез

1. Разденьтесь до пояса, встаньте перед зеркалом. Свободно опустите руки. Внимательно осмотрите в зеркале каждую грудь. Проверьте, нет ли каких-то изменений величины, формы, контуров груди (одна грудь может быть немного больше, это нормально). Обратите внимание на симметричность обеих желез, расположены ли железы на одном уровне, равномерно ли они перемещаются при поднятии и заведении рук за голову, наклонах, поворотах направо и налево. Нет ли фиксации или смещения одной из желез в сторону (рис. 1).

2. Поднимите руки перед зеркалом вверх. Снова осмотрите по очереди молочные железы, обращая внимание на смещение их кверху, в стороны или книзу, изменение формы с локальным выбуханием или втяжением кожи или соска, появление капель жидкости из соска при сжатии его двумя пальцами (рис. 2).

Рис. 1

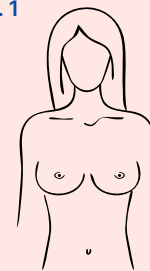
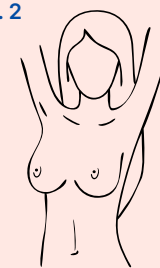


Рис. 2



Третий этап: состояние кожи

Проверьте, эластична ли кожа, хорошо ли она собирается в складку.

Отмечаются ли изменения цвета, наличие покраснений всей поверхности или отдельных участков, сыпи, опрелости, изменений, напоминающих “лимонную корку”. Проверьте, нет ли уплотнений, выбуханий, ямочек или бугорков, втянутости, изъязвлений и сморщенности кожи.

Не следует брать ткань молочной железы в складку между пальцами, так как из-за ее дольчатого строения может создаться ошибочное впечатление опухолевого уплотнения.

Четвертый этап: ощупывание в положении стоя

Этот этап удобно проводить в душевой комнате намыленными пальцами рук. Правой рукой исследуйте левую грудь, а левой — правую. Пальпация проводится подушечками, а не кончиками пальцев, четырьмя или тремя сомкнутыми пальцами, круговыми проникающими пружинящими движениями. Большой палец в пальпации не участвует. При больших размерах железы противоположная рука поддерживает ее.

Вначале проводится так называемое поверхностно-ознакомительное прощупывание, когда подушечки пальцев не проникают в толщу железы, что дает возможность выявить небольшие образования, расположенные непосредственно под кожей. Затем проводится глубокое прощупывание, когда подушечки пальцев последовательно постепенно достигают ребер. Пальпацию следует проводить от ключицы до нижнего края ребер и от грудины до подмышечной линии, включая подмышечную область, где возможно обнаружение увеличенных лимфоузлов (рис. 3).

Рис. 3

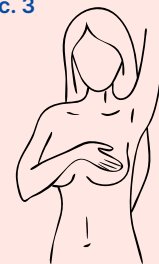

Рис. 4

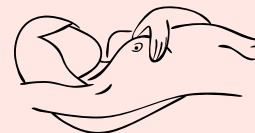

Рис. 5

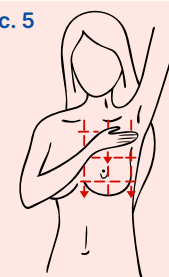


Рис. 6

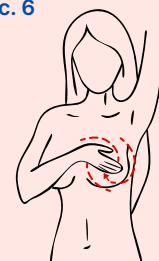
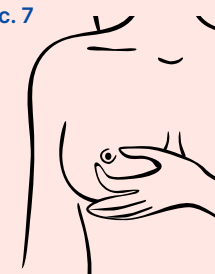
Рис. 7



Пятый этап: ощупывание в положении лежа

Это наиболее важная часть самопроверки, потому что только так можно хорошо прощупать все ткани. При этом отмечают, каковы молочные железы на ощупь под пальцами и запоминают эти ощущения.

Пальпацию проводят лежа на сравнительно твердой, плоской поверхности. Можно подложить под обследуемую железу валик или жесткую подушку, руку вытянуть вдоль туловища или завести за голову (рис. 4).

Предлагаются два метода пальпации

1. Метод квадратов, когда вся поверхность передней грудной стенки от ключицы до реберного края и молочная железа мысленно разделяются на небольшие квадраты. Ощупывание проводится последовательно в каждом квадрате сверху вниз, как бы по ступеням (рис. 5).
2. Метод спирали, когда прощупывание молочной железы проводится по спирали в виде концентрически сходящихся окружностей, начиная от подмышки и до соска. Подушечки пальцев совершают круговые движения, перемещаясь в направлении соска (рис. 6).

Шестой этап: обследование соска

При осмотре сосков необходимо определить, нет ли изменений их формы и цвета, не втянуты ли, не мокнут ли они, нет ли изъязвлений или трещин. Необходимо прощупать сосок и подсосковую область, так как под соском может быть пропущена опухоль. Эта зона у женщин довольно чувствительна и у некоторых вызывает неприятные ощущения.

В заключение нужно осторожно взять сосок большим и указательным пальцами и надавить на него, отмечая при этом характер выделений или отсутствие их (рис. 7).



Если Вы полагаете, что с момента последнего осмотра произошли заметные изменения, Вы должны незамедлительно обратиться к врачу. Разумеется, женщина никогда не должна пытаться сама себе ставить диагноз, а тем более назначать лечение. Даже злокачественную опухоль можно победить, начав лечение на раннем этапе.

Не откладывайте на потом посещение врача, помните, что от этого может зависеть Ваша жизнь.